

## Ruptura espontânea de hemangioma hepático gigante: relato de caso

### Spontaneous rupture of a giant hepatic haemangioma: case report

OLIVAL CIRILO LUCENA DA FONSECA NETO,<sup>1</sup> CECÍLIA LÍVIA DE OLIVEIRA MARTINS,<sup>2</sup> JUSSANA ELLEN ALVES DE ARRUDA,<sup>2</sup> VIVIANNI MARIA NUNES SILVA,<sup>2</sup> CLÁUDIO MOURA LACERDA<sup>3</sup>

#### RESUMO

Hemangiomas hepáticos gigantes são incomuns no fígado. Sexo feminino e uso prolongado de anticoncepcionais orais têm sido associados com alto risco de desenvolvimento de hemangiomas. Ruptura de hemangioma é extremamente rara, grave e requer intervenção cirúrgica. Embolização arterial transcatheter pode ser utilizada antes da cirurgia para controle do sangramento e redução do volume do hemangioma, facilitando a hepatectomia. Relatamos um caso de mulher de meia-idade em uso crônico de anticoncepcionais orais, com ruptura espontânea de duplo hemangioma hepático gigante.

**Unitermos:** Hemangioma Cavernoso, Hemangioma Hepático Gigante, Anticoncepcionais Orais, Ruptura Espontânea, Embolização Arterial Transcatheter, Hepatectomia.

#### SUMMARY

Giant hepatic hemangiomas are uncommon in the liver. Female and prolonged use of oral contraceptives have been associated with a high risk of developing hemangiomas. Rupture of hemangioma is extremely rare, serious and requires surgical intervention. Transcatheter arterial embolization may be used before surgery to control bleeding and reducing the volume of the hemangioma, facilitating hepatectomy. We report a case of a middle-aged woman with chronic use of oral contracep-

tives and spontaneous rupture of double giant hepatic hemangioma.

**Keywords:** Cavernous Hemangioma, Giant Hepatic Hemangioma, Oral Contraceptives, Spontaneous Rupture, Transcatheter Arterial Embolization, Hepatectomy.

#### INTRODUÇÃO

Hemangiomas cavernosos (HC) são os tumores primários benignos mais comuns presentes no fígado, com incidência de 0,4% a 20% em séries de autópsias. O fígado é o órgão interno mais afetado por hemangiomas.<sup>1-3</sup>

A maioria dos hemangiomas hepáticos (HH) é < 5 cm de diâmetro. Tumor > 4 cm de diâmetro é denominado de hemangiomas hepáticos gigantes (HHG), correspondendo a 10% do total de casos. Em torno de 30% a 35% dos pacientes com HH apresentam lesões múltiplas.<sup>1,3-5</sup>

Hemangiomas são usualmente encontrados em pacientes entre 40 e 60 anos de idade.<sup>3</sup> Mulheres são mais afetadas por HH, na proporção de 5:1 em relação aos homens.<sup>1,2,6</sup> HH geralmente seguem curso assintomático, benigno, não progressivo.<sup>2</sup> Contudo, sintomas têm sido relatados em cerca de 80% dos HHG.<sup>4</sup>

Ruptura de HH permanece extremamente rara, com incidência de 1 a 4% dos casos e taxa de mortalidade de 60 a

1. Cirurgião do Serviço de Cirurgia Geral e Transplante Hepático do Hospital Universitário Oswaldo Cruz (HUOC) - Recife - PE - Brasil. 2. Estudante de Medicina da Faculdade de Ciências Médicas da Universidade de Pernambuco (FCM/UPE) - Recife - PE - Brasil. 3. Prof. Titular de Cirurgia Abdominal da FCM/UPE e Chefe do Serviço de Cirurgia Geral e Transplante Hepático do HUOC. **Endereço de correspondência:** Cecília Livia de Oliveira Martins. Hospital Universitário Oswaldo Cruz - Serviço de Cirurgia Geral e Transplante Hepático. R. Arnóbio Marques, 310 - Santo Amaro. Recife, PE. CEP: 50100-130. **Email:** cecilivia@yahoo.com.br. **Recebido em:** 29/05/2013. **Aprovado em:** 15/06/2013.

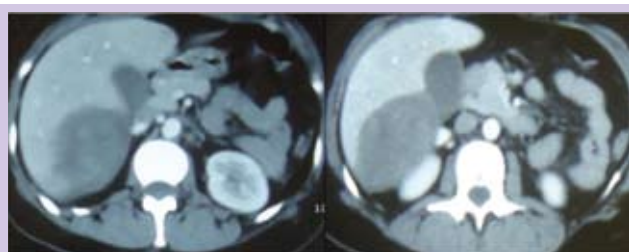
75%.<sup>3</sup> Grandes lesões subcapsulares hepáticas são consideradas como as de maior risco para sangramento espontâneo de hemangiomas.<sup>7</sup>

O presente relato trata de mulher de meia-idade, em uso crônico de anticoncepcionais orais (ACOs), com ruptura espontânea de HHG, submetida à embolização arterial transcatereter (EAT), hepatectomia segmentar direita e colecistectomia, sem intercorrências.

## RELATO DO CASO

Paciente de 40 anos, sexo feminino, admitida com história de dor em hipocôndrio direito e flanco direito, súbita, em pontada, associada a náuseas, vômitos e tontura. Negava antecedentes de trauma. Usava ACOs há 17 anos. No exame físico, estava hipocorada (2+/4+), taquicárdica e hipotensa. Exames laboratoriais evidenciaram anemia (Hb: 9,2 g/dL, Ht: 27%), leucograma normal e aumento de transaminases (TGO: 311 U/L, TGP: 259 U/L).

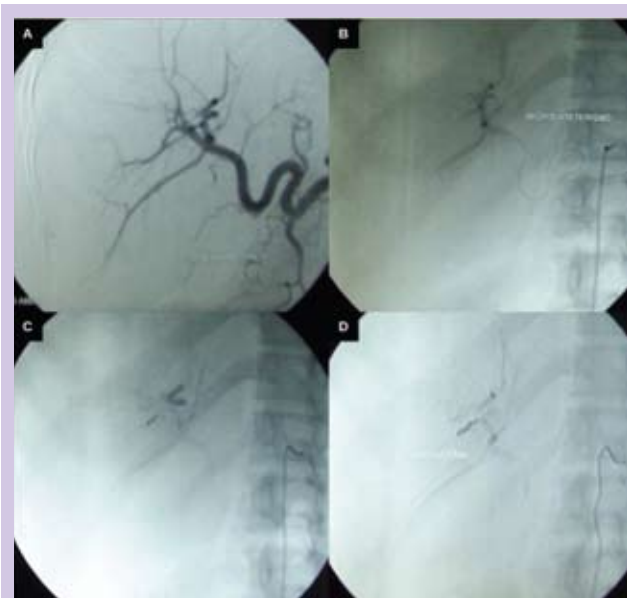Ultrassonografia (USG) abdominal mostrou duas formações hepáticas expansivas, arredondadas, com ecogenidade heterogênea, predominantemente hipoecoicas, a maior localizada no segmento VII, medindo 8,6 x 7,4 x 6,6 cm, a outra situada no segmento VI, medindo 8,7 x 7,2 x 4,5 cm, além de pequena quantidade de líquido livre peri-hepático e em escavação pélvica. Tomografia computadorizada (TC) de abdome identificou hematoma em topografia das formações expansivas dos segmentos hepáticos VI e VII (hemangioma com componente hemorrágico associado), sem outras anormalidades (Figura 1).



**Figura 1: TC de abdome. Duas formações expansivas hepáticas, heterogêneas, medindo 9,1 x 8,7 cm em segmento VII e 6,7 x 5,5 cm em segmento VI, com focos hemorrágicos associados.**

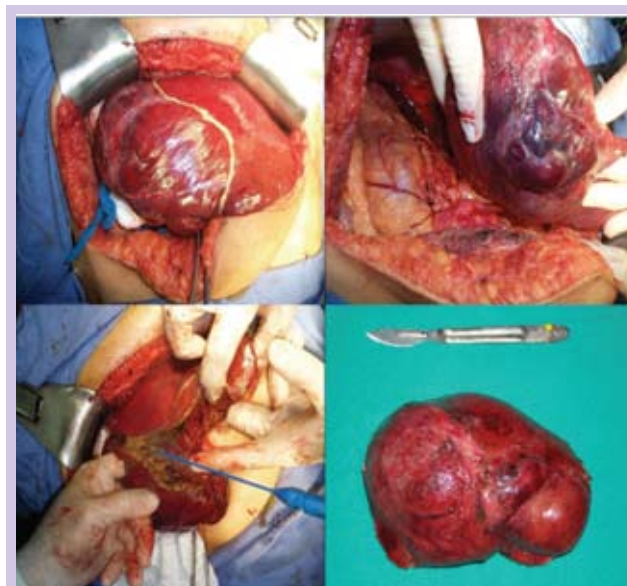
Antígeno carcinoembrionário, CA 15-3, CA 125 e alfa-fetoproteína foram normais. Para conter o sangramento, a paciente foi submetida à angiografia hepática seletiva, sendo realizado microcateterismo coaxial de ramos segmentares do lobo hepático direito, no qual se observaram alterações na

angioarquitetura compatíveis com hemangioma, com embolização do foco sangrante (Figura 2).



**Figura 2: Embolização arterial: (A) Artéria hepática pré-embolização. (B) Microcateterismo coaxial de ramos segmentares do lobo hepático direito. (C) Obliteração com coils de sítio nutridor da área de ruptura. (D) Controle final.**

Após estabilização hemodinâmica, foi realizada hepatectomia segmentar direita (segmentos VI e VII) e colecistectomia (Figura 3). A paciente apresentou dor lombar no pós-operatório imediato e 1 pico febril 72 h após a cirurgia, evoluindo, a seguir, sem intercorrências. O resultado histopatológico da peça cirúrgica confirmou hemangioma hepático cavernoso gigante roto.



**Figura 3: Hepatectomia segmentar direita (segmentos VI e VII).**

## DISCUSSÃO

HC são compostos por espaços cavernosos preenchidos por sangue, envolvidos por camada única de células endoteliais planas, separadas por septos fibrosos.<sup>3,7</sup> Estes tumores podem decorrer de hamartomas congênitos, que crescem lentamente por ectasia do endotélio vascular. Entretanto, alguns autores consideram HC como neoplasias vasculares verdadeiras, com aumento resultante de angiogênese tumoral.<sup>1,7-9</sup>

Ocasionalmente, hemangiomas podem simular outras lesões hepáticas benignas ou malignas, tais como hiperplasia nodular focal, adenoma hepático, carcinoma hepatocelular e metástase hepática.<sup>10</sup>

HH são mais comuns em mulheres que tenham usado anti-concepcionais orais por, pelo menos, 7 anos, o que favorece crescimento tumoral e ruptura da lesão, segundo alguns autores.<sup>11</sup> Hemangiomas também podem aumentar de tamanho como resultado de sangramento intratumoral.<sup>12</sup>

HHG podem se apresentar com dor devido a infarto local ou compressão de tecidos circunjacentes, plenitude abdominal e/ou massa palpável em quadrante superior do abdome. Severas complicações, tais como formação de abscesso, insuficiência cardíaca por *shunt* arteriovenoso maciço, icterícia por compressão da árvore biliar, coagulopatia consumptiva (síndrome de Kasabach-Merritt) e ruptura são raras.<sup>3,7,8</sup>

Pacientes com ruptura de HH podem evoluir com dor abdominal severa em quadrante superior, distensão abdominal, anorexia e/ou vômitos. Palidez facial, sudorese com resfriamento de extremidades, frequência de pulso > 100 bpm, pressão arterial sistólica < 90 mmHg, astenia, Hb < 10 g/dL, Ht < 30% sugerem doença muito grave.<sup>13</sup>

HH são usualmente detectados incidentalmente por USG abdominal.<sup>2,4</sup> Lesões < 6 cm de diâmetro se apresentam bem demarcadas, homogêneas, hiperecoicas, podendo diagnosticar HH em 80% dos pacientes. HG são mais heterogêneos, comumente complicados por trombose, calcificação ou hemorragia, e requerem TC ou ressonância magnética (RM) abdominal.<sup>9,14</sup>

A TC apresenta sensibilidade de 88% e especificidade de 84 a 100% para diferenciar HH de metástases hipervasculares. Entretanto, nos hemangiomas com diâmetro < 3 cm, a acurácia diagnóstica se torna imprecisa.<sup>4,10</sup> A RM de abdome possui sensibilidade de 95% e especificidade de 100% para HH, podendo identificar lesões menores e/ou múltiplas lesões.<sup>2,4,6</sup>

Cintilografia com hemáceas marcadas com tecnécio (Tc 99 mm) alcança sensibilidade de 97%, especificidade de 83% e acurácia de 96% na investigação HH > 1 cm. Quando associada à TC, pode ser útil para definir localização tumoral, especialmente na suspeita de hemangiomas situados em regiões com alta vascularização.<sup>10</sup>

HH assintomáticos não requerem tratamento, mesmo em lesões gigantes. Observação rotineira das lesões com USG ou TC do abdome é suficiente.<sup>2,3,8,14</sup>

O tratamento clínico de HHG em pacientes estáveis inclui administração de interferons e radioterapia. Interferons têm mostrado propriedades antiangiogênicas, mas poucos estudos descrevem sua eficácia no tratamento de malformações vasculares e neoplasias.<sup>3</sup> Radioterapia promove redução do tamanho tumoral e alívio dos sintomas. No entanto, implica em risco de hepatite por radiação, doença veno-oclusiva e hepatoma.<sup>6</sup>

A intervenção cirúrgica está indicada para pacientes sintomáticos refratários ao tratamento clínico, com aumento expressivo do tamanho do hemangioma, diagnóstico incerto ou complicações com risco de morte (ruptura, hemorragia, coagulopatia consumptiva).<sup>4,5,7,12,14</sup>

O transplante hepático é comumente reservado para pacientes sintomáticos com lesões irresecáveis, hemangiomas em múltiplos lóbulos ou que envolvam hilo hepático, e portadores da síndrome de Kasabach-Merritt, uma rara complicação de hemangiomas, caracterizada por profunda trombocitopenia e coagulopatia consumptiva devido à expansão do hemangioma, mais comum durante a infância.<sup>1,3</sup>

EAT seletiva tem sido empregada como etapa prévia à ressecção hepática em pacientes com ruptura de HH para minimizar perdas sanguíneas intraoperatórias e facilitar mobilização hepática, com boa resposta terapêutica.<sup>3,7</sup> Além disso, é recomendada realização de laparotomia dentro de 24h pós EAT para reduzir o risco recanalização vascular.<sup>8</sup>

A complicação mais comum da EAT é a síndrome pós-embolização (dor abdominal, náuseas, vômitos, febre). Raramente pode ocorrer infarto hepático, associado à formação de abscesso ou necrose maciça do tumor, com concomitante insuficiência hepática, bem como colecistite isquêmica e septicemia.<sup>1,3,11</sup> Para HHG, considerando os riscos de sangramento, a ressecção anatômica deve ser preferida. Nas lesões < 4 cm, a lobectomia deve ser evitada, mesmo quando localizadas na região posterior do lobo direito, dada à maior segurança oferecida pela ressecção segmentar.<sup>4</sup>

Após a remoção do hemangioma, 90% a 100% dos pacientes têm apresentado remissão significativa dos sintomas. As complicações pós-operatórias têm oscilado entre 18% e 35%, enquanto a mortalidade mostra índices próximos a zero.<sup>2,4</sup>

A paciente em questão foi admitida em estado grave, com instabilidade hemodinâmica, sem evento traumático prévio. Sexo feminino, idade, uso crônico de ACOs, quadro clínico-laboratorial compatível com sangramento abdominal e lesão hepática, sem positividade de marcadores tumorais, bem como visualização de imagens tumorais por USG e TC sugestivas de HHG rotos, fizeram dessa afecção a principal hipótese diagnóstica.

Após evidência de ruptura de HHG e controle do sangramento pela EAT seletiva, com consequente redução do volume tumoral, foi realizada ressecção completa dos segmentos hepáticos afetados. A paciente evoluiu com recuperação pós-operatória satisfatória e remissão completa dos sintomas.

## CONCLUSÃO

Ruptura de HHG deve ser lembrada em mulheres de meia-idade, em uso crônico de ACOs, com instabilidade hemodinâmica e suspeita de sangramento abdominal, mesmo sem história de trauma e quadro assintomático pregresso. A abordagem clínico-cirúrgica e radiológica é decisiva para o alcance de melhores resultados terapêuticos.

## REFERÊNCIAS

1. Malensteina H, Maleuxb G, Monbaliuc D, *et al.* Giant liver hemangioma: the role of female sex hormones and treatment. *Eur J Gastroenterol Hepatol* 2011; 23(5): 438-43.
2. Etemadi A, Golozar A, Ghassabian A, *et al.* Cavernous hemangioma of the liver: factors affecting disease progression in general hepatology practice. *Eur J Gastroenterol Hepatol* 2011; 23(4): 354-58.
3. Vagefi PA, Klein I, Gelb B, *et al.* Emergent orthotopic liver transplantation for hemorrhage from a giant cavernous hepatic hemangioma: case report and review. *J Gastrointest Surg* 2011; 15(1): 209-14.
4. Leonardi MI, Ataíde EC, Boin IFSF, *et al.* Indicações e resultados da ressecção cirúrgica do hemangioma hepático. *Rev Col Bras Cir* 2008; 35(3): 177-81.
5. Berloco P, Bruzzone P, Mennini G, *et al.* Giant hemangiomas of the liver: surgical strategies and technical aspects. *HPB* 2006; 8(3): 200-1.
6. Lerner SM, Hiatt JR, Salamandra J, *et al.* Giant cavernous liver hemangiomas: effect of operative approach on outcome. *Arch Surg* 2004; 139(8): 818-21.
7. Vassiou K, Rountas H, Liakou P, *et al.* Embolization of a giant hepatic hemangioma prior to urgent liver resection. Case report and review of the literature. *Cardiovasc Intervent Radiol* 2007; 30(4): 800-2.
8. Seo H, Jo HJ, Sim MS, *et al.* Right trisegmentectomy with thoracoabdominal approach after transarterial embolization for giant hepatic hemangioma. *World J Gastroenterol* 2009; 15(27): 3437-39.
9. Glinkova V, Shevah O, Boaz M, *et al.* Hepatic haemangiomas: possible association with female sex hormones. *Gut* 2004; 53(9): 1352-5.
10. Wijaya J, Dieu E. Giant hepatic haemangioma. *Intern Med J* 2005; 35(10): 634-5.
11. Chatzoulis G, Kaltsas A, Daliakopoulos S, *et al.* Co-existence of a giant splenic hemangioma and multiple hepatic hemangiomas and the potential association with the use of oral contraceptives: a case report. *J Med Case Rep* 2008; 2: 147.
12. Feldman PA, Regev A. Atypical giant hepatic hemangiomas with intratumoral hemorrhage. *Clin Gastroenterol Hepatol* 2007; 5(1): A24.
13. Chen ZY, Qi QH, Dong ZL. Etiology and management of hemorrhage in spontaneous liver rupture: a report of 70 cases. *World J Gastroenterol* 2002; 8(6): 1063-6.
14. Gedaly R, Pomposelli JJ, Pomfret EA, *et al.* Cavernous hemangioma of the liver: anatomic resection vs. enucleation. *Arch Surg* 1999; 134(4): 407-11.