

Gastrite Atrófica

Gastritis Atrophic

CAROLINA VIEIRA DE FARIA, ÂNGELO GUALBERTO DE MACEDO, ANTONIO CARLOS DE FARIA, LUIZ CARLOS BERTGES

SANTA CASA DE MISERICÓRDIA DE PIUMBI – FACULDADE DE CIÊNCIAS MÉDICAS E DA SAÚDE DE JUIZ DE FORA – MG

COMENTÁRIOS

A gastrite atrófica é uma afecção gástrica relativamente frequente, principalmente na população acima dos 60 anos, e se caracteriza por um adelgaçamento da parede gástrica (especialmente da mucosa) que cursa com redução na secreção ácida. A atrofia gástrica é uma causa frequente de anemia por redução na produção de fator intrínseco, o que diminui a absorção de vitamina B12. Além disso, ela pode evoluir para neoplasia gástrica conforme proposto por Pelayo-Correa: infecção pelo *H. pylori* – gastrite atrófica – metaplasia intestinal – câncer gástrico (adenocarcinoma gástrico tipo intestinal de Lauren).

Endoscopicamente, a gastrite atrófica se caracteriza por redução do pregueado gástrico e visualização dos vasos sanguíneos submucosos por transparência. A cromoscopia com vermelho congo é um método rápido, de fácil interpretação e baixo custo, que pode auxiliar no diagnóstico de gastrite atrófica. Trata-se de um corante que tem originalmente cor vermelha, mas que se torna negro em meio ácido. Desta forma, a mucosa secretora de ácido fica revestida por corante enegrecido, enquanto a não- secretora por corante vermelho.

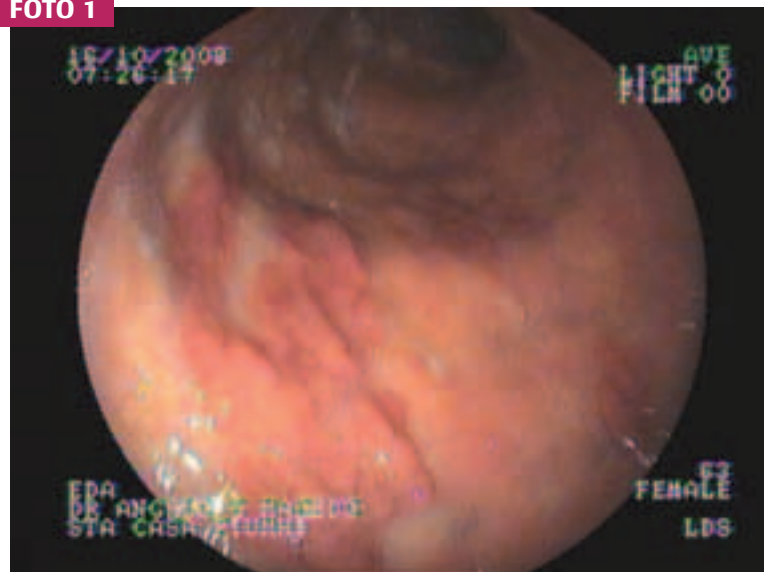
DESCRIÇÃO DO CASO CLÍNICO

Paciente do sexo feminino, sexagenária, apresentando dispepsia crônica e anemia. Usa medicação anti-hipertensiva (IECA). Exame físico nada digno de nota, exceto mucosas ligeiramente hipocoradas (Hb: 10,2). Abdome livre à palpação. Submetida à EDA para se tentar diagnosticar a causa da anemia. Durante EDA se observou adelgaçamento difuso da mucosa gástrica, com ilhas de tecido gástrico preservado, ao nível do corpo gástrico (foto 1).

Endereço para correspondência: e-mail: eduardoghdemoura@gmail.com. **Recebido em:** 24/08/2010. **Aprovação em:** 29/08/2010.

Feito cromoscopia com vermelho congo revelando que as ilhas de tecido preservado eram secretoras de ácido (foto 2). O teste da urease foi negativo. Resultado da histopatologia. Antro: mucosa antral apresentando epitélio foveolar com depleção dos depósitos de muco e atipias degenerativas/regenerativas moderadas. Pesquisa de HP negativa. Corpo: mucosa oxíntica apresentando epitélio foveolar, com depleção dos depósitos de muco e atipias degenerativas/regenerativas moderadas.

Há áreas com rarefação glandular e metaplasia intestinal moderada /acentuada, do tipo completa. Pesquisa de HP negativa. Corpo - ilhas: mucosa oxíntica apresentando epitélio foveolar, com depleção dos depósitos de muco e atipias degenerativas/regenerativas moderadas. Pesquisa de HP negativa. A paciente está sendo tratada com ácido fólico (oral) e vitamina B12 (parenteral) com boa resposta clínica. Proposto tratamento clínico e acompanhamento endoscópico a cada 2 a 3 anos para avaliação da gastrite atrófica.

FOTO 1**FOTO 2**