

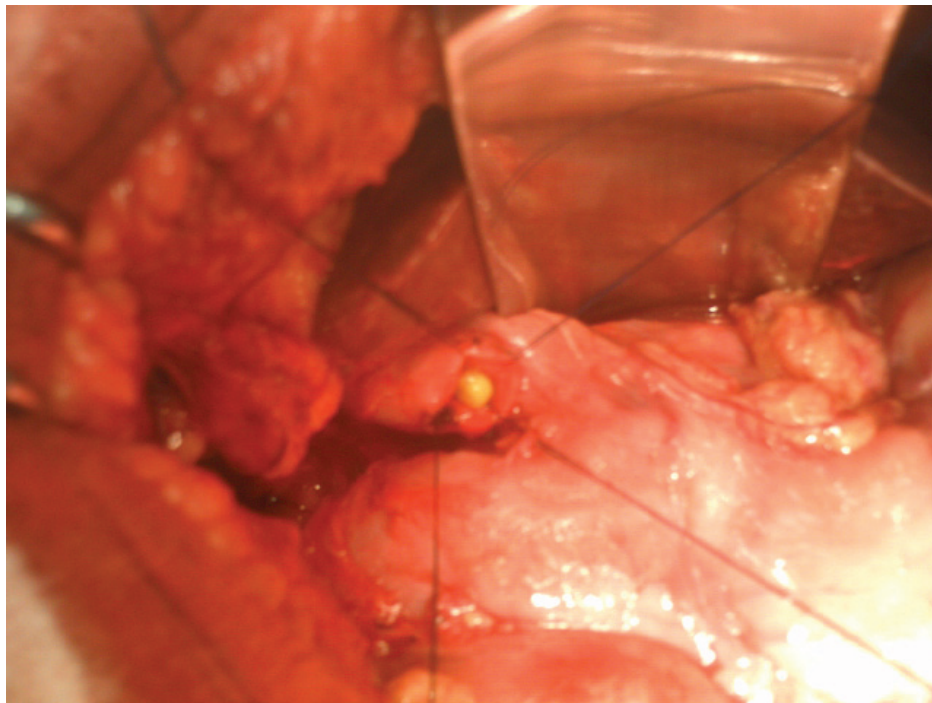
Imagem em Foco

Grão de milho na Via Biliar Complicação pós-CPRE

Corn on the biliary tract. Post-ERCP complication

Durval Renato Wohnrath¹, Marcelo de Andrade Vieira² e Evandro Celio Neri Novaes Junior³

EPF, 63 anos, feminina, queixa de dor em hipocôndrio direito há dois anos. Paciente com história de colecistectomia há um ano e seis meses evolui há 30 dias com icterícia, febre (não mensurada) e plenitude pós-prandial. Foi submetida a uma tomografia do abdome que mostrou dilatação de vias biliares intra e extra-hepáticas devido à lesão expansiva na cabeça do pâncreas. No hospital de origem foi realizada uma drenagem das Vias Biliares através da colocação de prótese biliar por CPRE. Após, foi encaminhada para nosso serviço para seguimento do tratamento. Realizamos, então, laparotomia exploradora em que foi evidenciado lesão na cabeça do pâncreas com infiltração da veia mesentérica superior. Feito derivação bilio-digestiva em Y de Roux, gastro-jejuno anastomose a BII e biópsia da cabeça do pâncreas (anatomopatológico: adenocarcinoma da cabeça do pâncreas, bem diferenciado, tipo mucinoso). Durante a cirurgia após ter sido retirada a prótese da via biliar, encontrou-se um corpo estranho no colédoco, cuja macroscopia mostrou tratar-se de grão de milho.



A importância da apresentação deste caso prende-se ao fato de estarmos sempre atentos de que alimentos podem ascender pela via biliar, após drenagem endoscópica com ou sem colocação de prótese, podendo levar a quadros repetidos de colangite.

1- Cirurgião do Departamento Digestivo Alto

2- Residente de Cirurgia Oncológica

3- Residente de Cirurgia Oncológica

Endereço para correspondência:

Marcelo de Andrade Vieira – Avenida Almirante Gago Coutinho, 1306, Aeroporto, Barretos – SP CEP: 14783-104

e-mail: mvieiraonco@gmail.com

Recebido em: 03/08/2009 Aprovado para publicação: 07/04/2010