Síndrome de Budd-Chiari tratada por angioplastia transjugular da veia supra-hepática

Budd-Chiari Sindromy treated by transjugular angioplasty of the supra-hepatic vein

Roberto A. Guimarães[1], Rodrigo da Costa Amil[2], Daniela M. Sueth[3], Maria da Glória CRM Barros[4], Marcelo A. Vieira[5], José Pereira Filho[6], Jaqueline M. Queiroz[7], José Pedro Rodrigues Ravani[7], Leandro Dutra Peres[8], Antonio Carlos Botelho da Silva[9]

Serviço de Gastroenterologia do Hospital São José do Avaí, Itaperuna, RJ, Brasil

Resumo

A Síndrome de Budd-Chiari é caracterizada pela oclusão das veias supra-hepáticas e apresenta inúmeras causas, mas nenhuma delas é identificável em cerca de 60-70% dos pacientes. O diagnóstico é realizado pela suspeita clínica e confirmado por exames complementares, sendo a ultrassonografia com Doppler a mais sensível (85%). A terapia varia desde medicamentos, cirurgias como anastomoses portossistêmicos e transplante hepático até métodos menos invasivos como derivação intra-hepática portossistêmica transjugular (TIPS) e angioplastia. O objetivo desse trabalho é apresentar um paciente portador da SBC submetido à angioplastia transjugular da veia supra-hepática, utilizando via anterógrada (punção através da veia cava inferior trans-hepática, atingindo a veia supra-hepática e recanalizando anterogradamente a veia supra-hepática).

Unitermos: Síndrome Budd-Chiari, Angioplastia, Cirrose, Anterógrada

Summary

The Budd-Chiari syndrome is characterized by occlusion of the supra-hepatic veins and has any causes, but none of them are identifiable by about 60-70% of patients. The diagnosis is made by clinical suspicion and confirmed by additional tests, and the Doppler ultrasound with the most sensitive (85%). The therapy varies from medications, surgeries such as liver transplantation and anastomosis portossistêmicos even less invasive methods like bypass intra-hepatic portosystemic transjugular (TIPS) and angioplasty. The aim of this article is to present a patient of SBC submitted to angioplasty transjugular the above-hepatic vein using antegrade route (puncture through the inferior vena cava reaching the above-hepatic vein and the vein recanalizando anterograde above-liver).

Keywords: Budd Chiari Syndrome, Angioplasty, Cirrose, Anterograde

Introdução

A Síndrome de Budd-Chiari (SBC), descrita clinicamente por Budd (1845) e histologicamente por Chiari (1899), é caracterizada pela oclusão das veias supra-hepáticas, cursa frequentemente com dor abdominal, hepatomegalia e ascite.[1,2,3,4,5] O diagnóstico é realizado pela suspeita clínica e confirmado através de métodos de imagem. O método não- invasivo mais sensível para o diagnóstico é a Ultrassonografia com Doppler (USD).[3,4]

O tratamento geralmente é cirúrgico para descompressão portal ou transplante hepático. Mais recentemente novas modalidades terapêuticas foram desenvolvidas como a criação de *shunts* portossistêmico intra-hepático (tips)

1. Mestre em Gastroenterologia pela Universidade Federal do Rio de Janeiro (UFRJ), Titular da Federação Brasileira de Gastroenterologia e da Federação Brasileira de Hepatologia. **2.** Membro Titular do Colégio Brasileiro de Cirurgiões, Especialista em Cirurgia do Fígado e Transplante Hepático. **3.** Residente de Clínica Médica do Hospital São José do Avaí (HSJA) Itaperuna – RJ e Membro Aspirante da Sociedade Brasileira de Endoscopia Digestiva. **4.** Residente de Clínica Médica do HSJA. **5.** Especialização (em curso) em Radiologia no Serviço de Radiologia do HJSA. **6.** Graduando em Medicina da Universidade Iguaçu, Campus V – Itaperuna, RJ. **7.** Graduando em Medicina da Universidade Iguaçu, Campus V – Itaperuna – RJ. **8.** Membro da Equipe de Cirurgia Geral do HSJA. **9.** Chefe do Serviço de Hemodinâmica do HSJA e Titular da Sociedade Brasileira de Hemodinâmica e Cardiologia Intervencionista. **Endereço para correspondência:** Daniela M. Sueth- Rua Apolinário Cunha. 115/501 - Bairro Cidade Nova- Itaperuna, RJ- CEP 28300-000/e-mail: dmsueth@yahoo.com.br- Tel. (22) 3822-0051/ Antônio Carlos Botelho - Rua Juracy Alves Medina, 288 - Bairro Fiteiro- Itaperuna – RJ - CEP 28300-000/ e-mail: acbotelhos@uol.com.br/ Tel.: (22) 9902-6878. **Recebido em:** 10/01/2010. **Aprovação em:** 20/02/2010.

ou colocação de *stents* que tem se mostrado significamente efetivos.[1,2,3,4] O objetivo desse trabalho é apresentar um paciente portador da SBC submetido à angioplastia transjugular da veia supra-hepática.

Relato de caso

Homem, 47 anos, sabidamente portador de SBC, foi admitido no Hospital São José do Avaí com ascite tensa (Figura 1) associada a desconforto respiratório. Evoluiu com ascite refratária, sendo submetido a várias sessões de paracentese terapêutica, com recidiva que culminou com azotemia renal quando foi indicada a colocação de TIPS para transpor a oclusão das veias supra-hepáticas (VSH).

Figura 1

Ascite tensa de grande volume na admissão

Mas esse procedimento foi abortado pela impossibilidade de transpô-las devido à oclusão das mesmas, sendo optado, então, por angioplastia com balão das veias supra-hepáticas média e esquerda (Figura 2 e 3), com imediato restabelecimento do fluxo sanguíneo. Devido à ausência de um nicho em veia cava inferior que permitisse localizar as veias supra-hepáticas, resolvemos posicionar o cateter angulado Rups 100® (cook Bloonongton IN 47402-0489) em posição próxima ao local das veias supra-hepáticas e em posição OAS 45º para permitir o real posicionamento do kit de punção: posterior ao segmento 1 do fígado, um local seguro, aonde o espaço entre veia cava inferior e o parênquima hepático é virtual.

Após punção do segmento venoso supra-hepático, foi garantida a posição do fio-guia 0,035 hidrofílico 260cm® (Terumo europe NV3001 heven, Belgium) e sobre este introduzido o cateter balão 4x20 mm e realizado canal entre a cava e o parênquima hepático, sendo possível ultrapassar a oclusão com fio 0,035 hidrofílico sobre o mesmo realizado angioplastia com cateter balão 10x20mm® (Boston Scientific Island limited Ballybrit Business Park Galway, Ierland/ - Figuras 2 e 3). Recebeu alta com warfarin, furosemida e espironolactona.

Na reavaliação clínica, seis meses após, persistia o fluxo nas veias supra-hepáticas e houve regressão total da ascite (Figuras 4 e 5).

Figura 2

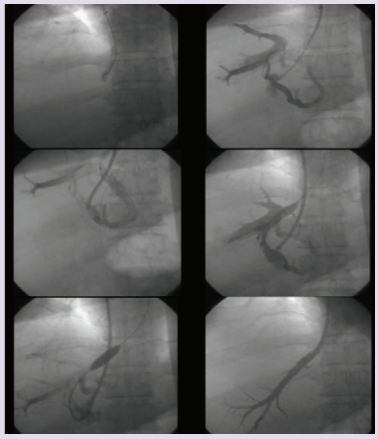

Angioplastia com balão das veias supra-hepáticas média e esquerda

Figura 3

Desenho esquemático angioplastia: com balão das veias supra-hepáticas média e esquerda

Figura 4

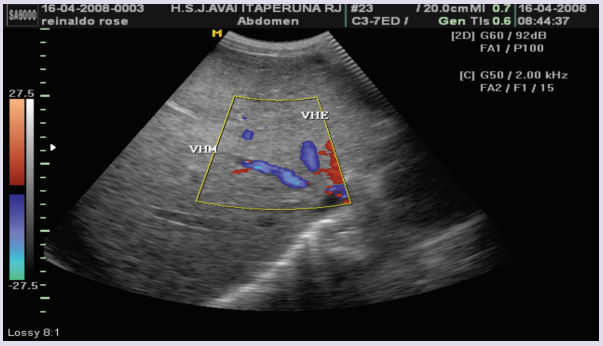

US hepático com Color Doppler, demonstrando fluxo em veias hepáticas média e esquerda

Figura 5

Regressão total da ascite quatro meses após procedimento

Discussão

A SBC leva a obstrução do fluxo venoso a nível das vênulas hepáticas, veias hepáticas, VCI ou átrio direito que evoluem com hipertensão portal pós-sinusoidal, lesão hepatócitos por hipóxia e trombose da veia porta em 10 a 20% dos casos que evoluem para necrose hepatócitos centrolubulares com progressiva fibrose centrolobular, hiperplasia nodular culminando em cirrose hepática.[1,3]

Suas causas são variadas e incluem estados de hipercoagulabilidade hereditários ou adquiridos até causas menos comuns, como invasão tumoral, colagenoses, trauma, entre outros, mas nenhuma causa é identificável em cerca de 60-70% dos pacientes.[1,2,3,6,7] O diagnóstico é realizado pela suspeita clínica e confirmado através de exames complementares.[3]

A apresentação clínica dos pacientes pode ser aguda, subaguda, fulminante e crônica dependendo principalmente da extensão e rapidez da oclusão da veia hepática, mas frequentemente cursa com dor abdominal, hepatomegalia e ascite.[3,8,9] Os exames laboratoriais são inespecíficos demonstrando elevação transaminases, hiperbilirrubinemia, hipoalbuminemia. O estudo do líquido ascítico revela valor GASA superior a 1,1 com proteína > 2,5g/dl.

A ultrassonografia abdominal com Doppler (USAd) é o método não-invasivo mais sensível para o diagnóstico com sensibilidade de 85% e mostra ausência de fluxo nas veias supra-hepáticas. Porém, o exame padrão-ouro para confirmação diagnóstica é a angiografia das veias supra-hepáticas e cava inferior que têm imagem típica do tipo "teia de aranha". Indicada nos casos em que a USAd é negativa e a suspeição clínica elevada. A biopsia hepática é útil para demonstrar a extensão e gravidade da doença e guiar a terapia, mas seu real benefício não está estabelecido.[3,10,11]

O tratamento é vital pois, sem terapia definitiva, a maioria dos pacientes sintomáticos irá evoluir para óbito pelas complicações da doença hepática crônica. Ele visa controle da ascite, anticoagulação para prevenir a progressão da doença nos estágios iniciais, objetivando INR entre 2-2,5 e tratamento da causa específica.[3]

A terapia inclui fármacos (trombolíticos, heparina ou anticoagulantes orais) ou operações, como anastomoses portossistêmicos, derivação intra-hepática portossistêmica transjugular (ITPS), angioplastia e transplante hepático.[3] A colocação de TIPS ou de *stent* venoso supra-hepático constitui estratégia terapêutica segura e efetiva, apesar da inicial resistência ao tratamento percutâneo 1,5, e promove significativa melhora clínica e hemodinâmica do paciente.[1]

Concluímos que a angioplastia transjugular da veia supra-hepática é opção terapêutica segura e efetiva em casos selecionados da SBC.

Referências

1. Bettio JA, Cavazzola AS, Scaffaro LA, Petracco JB, Santos RR. Tratamento da Síndrome de Budd Chiari por meio da colocação de TIPS e "Stent" venoso supra-hepático. Radiol Bras 2002; 35: 323-327.
2. Blum U, Rossle M, Haag K. Budd-Chiari Syndrome: technical, hemodynamic, and clinical results of treatment with transjugular intrahepatic portosystemic shunt. Radiology 1995; 197: 805-11.
3. Naraynan Menon KV, Shah V, Kamath OS. The Budd-Chiari Syndrome. NEJM 2004; 350: 578-585.
4. Le Berge JM, Ring EJ, Gordon RL. Creation of transjugular intrahepatic portosystemic shunt with wallstent endoprosthesis: results in 100 patients. Radiology 1993; 187: 413-20.
5. Ceretti AP, Intra M, Opocher E, Santambrogio R, Castrucci M, Spina GP. Application of self-expandable mettalic stents in the inferior vena cava followed by portosystemic shunt in the treatment of primary Budd-Chiari syndrome complicated by caval obstruction. Surgery 1997; 122: 964-6.
6. Ganger DR, Klapman JB, McDonald V. Transjugular intrahepatic portosystemic shunt (TIPS) for Budd-Chiari syndrome or portal vein thrombosis. Am J Gastroenterol 1999; 94: 603-8.
7. Denninger MH, Chait Y, Casadevall N. Cause of portal or hepatic venous thrombosis in adults: the role of multiple concurrent factors. Hepatology 2000; 31: 587-91.
8. Mitchell MC, Boitonott JK, Kaufiman S, Cameron JL, Maddrey WC. Budd-Chiari Syndrome: etiology, diagnosis and management. Medicine (Baltimore) 1982;61: 199-218.
9. Walker ID. Trombophilia in pregnancy. J Clin Pathol 2000; 53: 573-80.
10. Frank JW, Kamath PS, Stanson AW. Budd-Chiari Syndrome: early intervetion with angioplastyand thrombolytic therapy. Mayo Clin Proc 1994; 69: 877-81.
11. Tang TJ, Batts KP, de Groen PC. The prognostic value of histology in the assessment of patients with Budd-Chiari Syndrome. J Hepatol 2001; 35:338-43.