Proservação de paciente tratado por tumor gigante neuroendócrino não-funcionante em cauda de pâncreas

Monitorament of patient treated by huge non-functioning neuroendocrine tumor in the body and tail of the pancreas

Juliano Alves Figueiredo[1], André Rossetti Portela[2], Renato Pereira Lino[3], Hilário Antônio de Castro Júnior[4], Alcino Lázaro da Silva[5]

Resumo

Os tumores neuroendócrinos do pâncreas não-funcionantes são raros. Os sintomas são crônicos, o diagnóstico pré-operatório é difícil e o tratamento cirúrgico exige a presença de um cirurgião de larga experiência clínico-cirúrgica. O objetivo é apresentar um paciente com tumor gigante de corpo e cauda de pâncreas, com acometimento de órgãos adjacentes e com metástases hepáticas. O paciente submeteu-se à ressecção de múltiplos órgãos e colostomia terminal, com boa evolução pós-operatória. Recebeu tratamento quimioterápico e mesmo com a remanescência da lesão após 14 meses, sobreviveu por 21 meses. A apresentação justifica-se pela baixa incidência de tumores dessa natureza, pela contribuição ao conhecimento da evolução clínica desses pacientes e para aumentar a casuística da doença, impossível de ser estabelecida de outra forma senão com relatos de casos.

Unitermos: Tumores Neuorendócrinos, Pâncreas, Cirurgia, Tumor Pancreático Neuroendócrino Não-Funcionante, Tumor de Pâncreas Endócrino Não-Funcionante

Summary

The nonfunctioning neuroendocrine tumors of the pancreas are rare. The symptoms are chronic, the preoperative diagnosis is difficult and the surgical treatment demands an experienced surgeon with clinical surgical practice. The objective is to present a patient with a huge tumor in the body and tail of the pancreas with extension to adjacent organs and liver metastases. The patient was submitted to multiple organs resection and terminal colostomy, and made good postoperative progress. The patient received chemotherapy treatment and, even with the lesion remaining for the past 14 months, survived for 21 months. The presentation is justified by the low-incidence of this kind of tumor, the contribution to knowledge of the clinical evolution of these patients and the contribution to increasing the casuistry of the disease, which is only possible to be established by reporting of cases.

Keywords: Neuroendocrine tumors, pancreas, surgery, nonfunctioning pancreatic neuroendocrine tumour, nonfunction endocrine tumor of the pancreas.

Introdução

Os tumores neuroendócrinos representam 2% dos tumores gastrointestinais e os do pâncreas possuem incidência de 1: 100.000 pessoas[1]. Muitos deles são funcionalmente inativos e alguns são associados à secreção excessiva de peptídeos responsáveis por síndromes clínicas importantes. Os ativos, insulinomas e gastrinomas são os mais frequentes. O tratamento é eminentemente cirúrgico[2].

1. Cirurgião Geral e Coloproctologista. Mestre em Cirurgia - Universidade Federal de Minas Gerais (UFMG) **2.** Cirurgião Geral. Residente de Cirurgia do Trauma do Hospital João XXIII – Belo Horizonte - MG **3.** Cirurgia Geral. Professor Assistente de Técnica Operatória da Faculdade de Ciências Médicas Minas Gerais (FCMMG) **4.** Cirurgião Geral. Residente de Urologia do Hospital Felício Rocho – Belo Horizonte - MG **5.** Professor Emérito – Universidade Federal de Médicas Gerais (UFMG). **Endereço para correspondência:** André Rossetti Portela. Rua Engenheiro Amaro Lanari 130 – Anchieta Cep: 30310-580 – Belo Horizonte/MG e-mail: andrerossettiportela@gmail.com **Recebido em:** 07/05/2010. **Aprovação em:** 28/06/2010.

O tratamento de tumores neuroendócrinos avançados de pâncreas e duodeno é controverso. Por serem raros, não existe um cirurgião com larga experiência, e estudos randomizados prospectivos não são possíveis. Os tumores têm crescimento lento, e o paciente pode viver anos com metástases não-tratadas[3].

O tempo de sobrevida, evolução clínica, melhor tratamento das lesões metastáticas e lesões recidivadas não é consenso na literatura. O objetivo é apresentar uma observação obtida de um tumor neuroendócrino do pâncreas não-funcionante (TNPNF), o seu tratamento e a evolução do paciente.

Relato de caso

Paciente ECA, masculino, 53 anos, desenvolveu há seis meses dor abdominal leve associada à palpação de tumefação em hemiabdome esquerdo, constipação, náuseas, vômitos e perda de oito quilos. Etilista (aguardente) e tabagista há 25 anos. Sem relato de alterações glicêmicas. Ao exame físico notava-se um paciente hipocorado, emagrecido, com tumor abdominal ocupando o hipocôndrio esquerdo, estendendo-se até a cicatriz umbilical, móvel e com limites mal definidos.

Apresentou-se à internação com lipase de 630, amilase 227 e hemoglobina 9,4. Radiografia de tórax dentro dos limites de normalidade. O ultrasom (US) do abdome mostrou tumor em topografia de pâncreas de 198mm x 153mm x 100mm, com provável metástase hepática em lobo direito no segmento 7 do fígado. A tomografia computadorizada (TC) do abdome revelou tumor em corpo e cauda de pâncreas. Havia regiões com impressão de conteúdo cístico e áreas de necrose em região central do tumor. Notou-se duas imagens hipodensas em segmento 7 do fígado. Não havia dilatação de vias biliares.

O paciente foi à laparotomia com achado de grande tumor de corpo e cauda do pâncreas, invadindo hilo esplênico e colos transverso e descendente. Feita a ressecção do baço, dos colos transverso e descendente, corpo e cauda de pâncreas em bloco único (Figura 1), com margens oncológicas macroscópicas. Colostomia de ângulo hepático em hipocôndrio direito e fechamento de sigmoide. Evoluiu de forma satisfatória e recebeu alta no sétimo dia de pós-operatório. O padrão histológico foi de células poligonais, rosetoides em blocos sólidos, feixes de colágeno e necrose associados. A histologia demonstrou tratar-se de uma neoplasia pouco diferenciada pancreática.

O estudo imuno-histoquímico mostrou que a lesão era positiva para cromogranina A e sinaptofisina.

Figura 1

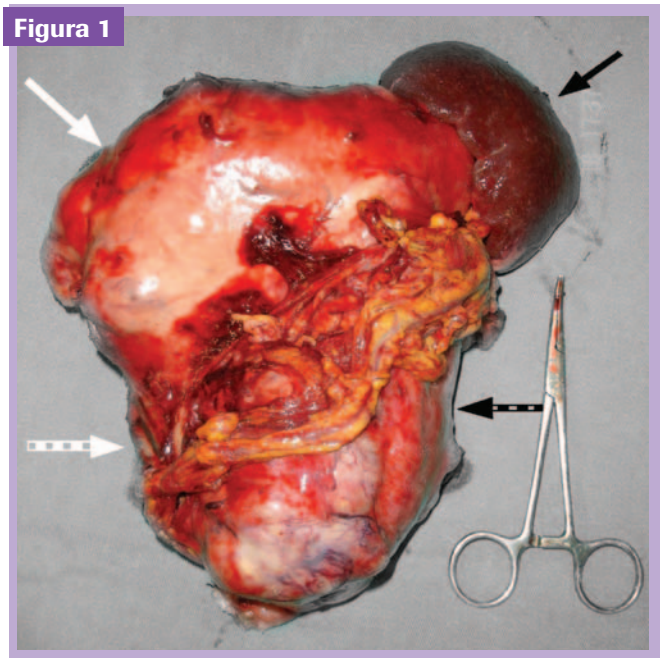

Tumor de pâncreas (seta branca) com 19 cm de extensão, excisado em monobloco com baço (seta preta), colo transverso (seta branca tracejada) e descendente (seta preta tracejada) .

Tabela 1: Resultado do exame imuno-histoquímico

Anticorpos	Clone	Resultado
Citoceratina 8(baixo peso molecular	CAM 5.2	Positivo
Cromogranina A	DAK- A3	Positivo
Sinaptofisina	SY 38 AFP	Positivo
Insulina	-	Negativo
Glucagon	-	Negativo
Somatostatina	-	Negativo
Peptídeo intestinal vasoativo	-	Negativo
Gastrina	-	Negativo
Antígeno de proliferação celular Ki67	MIB-1	Positivo

Após 3 meses da operação, as lesões hepáticas aumentaram em número e em tamanho, assim como percebeu-se linfonodos mesentéricos, peripancreáticos e perigástricos aumentados de tamanho (1,4 cm) em exame tomográfico. Aos 7 meses de pós-operatório, o paciente já havia se submetido a 5 ciclos de quimioterapia com Adriamicina e 5-Fluoracil. Internou-se nessa época para tratamento de pneumonia lobar e identificou-se recidiva da lesão neoplásica (90mm x 90mm) em topografia de cauda de pâncreas à tomografia computadorizada de abdome e pelve (Figura 2).

Figura 2

Imagem de tomografia computadorizada de abdome (no pós-operatório), em que as setas brancas apontam os limites de uma tumefação abdominal que recidivou.

A partir dessa data, administrou-se etoposídeo e cisplatina, percebendo-se redução do número e do tamanho das metástases hepáticas e notando-se aumento da lesão recidivada no abdome. A cisplatina foi trocada por carboplatina e aos 15 meses de evolução pós-operatória, com o paciente em bom estado geral, foi iniciada propedêutica para ressecção da lesão recidivada no abdome e reconstrução do trânsito intestinal. O paciente apresentou nesse período artrite séptica de joelho, necessitando de tratamento em regime de internação hospitalar e uso de antibioticoterapia. A despeito do tratamento, o paciente apresentou supuração da ferida, osteomielite por pseudomonas multirresistentes, anemia e desnutrição. Permaneceu restrito ao leito e faleceu após 20 meses da operação.

Discussão

O tumor neuroendócrino pancreático maligno é uma das indicações de tratamento cirúrgico imediato, assim como os tumores com secreção hormonal excessiva. A ressecção alargada do tumor tem impacto positivo na duração e qualidade de vida do paciente. As séries descritas na literatura médica geralmente incluem tumores funcionantes e não-funcionantes. Os tumores com mais de 4cm em sua maioria são malignos[3].

Os sintomas dos pacientes com tumores não-funcionais do pâncreas são insidiosos e relacionados com o efeito do tumor, por exemplo, obstrução, esteatorreia, trombose da veia esplênica, dores abdominal e lombar, perda de peso e massa palpável [1,4]. O diagnóstico diferencial se faz com cistadenoma, cistadenocarcinoma mucinoso, cistadenoma seroso e os tumores papilares císticos e sólidos, ou pseudocistos não neoplásicos. Os tumores neuroendócrinos pancreáticos, de forma geral, apresentam imuno-histoquímica positiva para cromogranina, sinaptofisina e polipeptídeo pancreático[5]. O prognóstico de tumores císticos neuroendócrinos é geralmente bom, sendo a maioria benigno. O diagnóstico pré-operatório é difícil de ser feito, pois a TC não diferencia entre esses tumores e outros cistos neoplásicos. O diagnóstico de tumores císticos neuroendócrinos deve ser considerado especialmente em homens com tumor em topografia de corpo e cauda. A alta ressecabilidade e excelente prognóstico em pacientes com tumor neuroendócrino cístico justificam exploração e ressecção como tratamento.

No relato de caso de Kato *et al.* (2000) o tumor tinha, como neste caso apresentado, a impressão à tomografia de regiões císticas, alternando-se com regiões maciças em seu interior[6]. O exame imuno-histoquímico foi positivo para ceratina, antígeno carcinoembrionário (CEA), cromogranina A, enolase neuroespecífica e sinaptofisina. A imuno-histoquímica foi negativa para insulina, glucagon, somatostatina, polipeptídeo pancreático, vimentim, α1-antitripsina e amilase.

No relato de Kotoulas (1998), um imenso tumor de cauda de pâncreas, com histologia compatível para tumor de ilhotas pancreáticas A1, com 18cm de diâmetro, apresentou imuno-histoquimica positiva para anticorpo contra enolase neuroespecífica (NSE), cromogranina A e sinaptofisina[4]. Achados histoquímicos também no trabalho de Schwartz *et al.* (1994), acrescentando positividade para serotonina[7].

Os tumores neuroendócrinos do pâncreas mostram presença na imuno-histoquímica de cromogranina A, sinaptofisina e NSE. O cromogranina A é aceito como marcador sérico específico para diferenciar o tumor neuroendócrino do não endócrino, sendo mais específico do que outros marcadores[1].

O tratamento cirúrgico preconizado é a pancreatectomia distal combinada com esplenectomia. A duodenopancreatectomia cefálica é realizada nos tumores de cabeça de pâncreas[1,7]. A cirurgia do pâncreas com ressecção hepática, para excisão das metástases, é ainda uma conduta de exceção[3]. A cirurgia de múltiplos órgãos é utilizada para ressecar o tumor e órgãos vizinhos acometidos pela neoplasia[4,7].

Na revisão de Norton (2003), com 20 casos, o seguimento foi de 19 meses: 18 (90%) estavam vivos e 2 morreram. Houve 12 pacientes que ficaram livres da doença. A estimativa atual de sobrevida sugere 80% em cinco anos. Os pacientes assintomáticos desenvolveram recorrência em sete anos. O prognóstico para tumor neuroendócrino do pâncreas é muito bom quando livre de metástases hepáticas[7].

Como contraindicações para a cirurgia, alguns autores sugerem que pacientes com tumor que invade mesentérica superior e com metástases à distância não devem ser operados[3].

No caso apresentado aqui, o paciente sobreviveu 21 meses após a operação, compatível com o que é descrito na literatura médica consultada. Durante a evolução clínica algumas dúvidas foram pertinentes. As drogas antineoplásicas foram reavaliadas e trocadas durante o tratamento. A decisão sobre a retirada da lesão recidivada e a reconstrução do trânsito intestinal, por um período curto de tempo, nos pareceu razoável, pois o paciente apresentava bom estado geral. A intenção era melhorar a qualidade de vida do paciente, diminuindo o efeito compressivo da lesão e retirando-se a colostomia. O paciente desenvolveu uma artrite séptica acompanhada de desnutrição importante, evoluindo para o óbito.

Referências

1. Telles LGS, Montes JAR, Lizaldes EB, Martin LGS. Pancreatic neuroendocrine tumors. report of nine cases. Hepato-gastroent. 2000; 47: 1458-61.
2. Cunha JEM, Rocha MS. Tumores do Pâncreas. In: Condutas em Gastroenterologia. ed. São Paulo: editora Revinter, 2004: 647-64.
3. Norton J A, Kivlen M, Li M, Schneider D, Chuter T E, Jensen R. Morbidity and mortality of agressive resection in patients with advanced neuroendocrine tumors. Arch Surg. 2003; 138: 859-866.
4. Kotoulas C, Panayiotides J, Antiochos C, Sambaziotis D, Papadopoulos G E Karameris A. Huge non-functioning pancreatic cystic neuroendocrine tumour: a case report. Eur J Surg Oncol. 1998; 24: 74-81.
5. Ahrendt A.S, Komorowski R.A, Demeure M.J, Wilson S.D, Pitt H.A. Cystic Pancreatic Neuroendocrine Tumors: Is Preoperative Diagnosis Possible? J Gastroenterology Surg. 2002; 6: 66-74.
6. Kato K, Kondo S, Ambo Y, Omi M, Hirano S, Morikawa T, Okushiba S, Katoh H, Fujita M, e Shimizu M. Nonfunction Endocrine Tumor of the Pancreas with Extrapancreatic Growth and Cyst Formation: Report of a case. Surg Today. 2000; 30: 651-4.
7. Schwartz RW, Munfach NA, Zweng T N, Strodel WE, Lee E E Thompson NW. Nonfunctioning cystic neuroendocrine neoplasms of the pâncreas. Surgery. 1994; 115: 645-9.