

## Agenesia verdadeira de vesícula biliar: dificuldades no diagnóstico pré-operatório

Real agenesis gallbladder: problems in pre-operative diagnosing.

RICARDO PASTORE<sup>1</sup>, GUSTAVO ROBERTO CARVALHO TIVERON<sup>2</sup>, RAFAEL RASTEIRO<sup>3</sup>, ANDERSON LUBITO SIMONI<sup>3</sup> E BRUNO BOSI OLIVEIRA DE MORAIS<sup>3</sup>

UNIVERSIDADE DE UBERABA – UNIUBE – SERVIÇO DE CLÍNICA CIRÚRGICA

### RESUMO

Relata-se um caso de agenesia de vesícula. Paciente, 33 anos, feminino, com dor tipo cólica em hipocôndrio direito, há 3 anos. Baseado na história e no exame de ultrassonografia (US) de abdome, que evidenciou presença de imagens ecogênicas com sombra acústica posterior na topografia da vesícula biliar US, indicou-se a colecistectomia. Durante a laparotomia, notou-se a ausência completa da vesícula biliar em sua anatomia usual. No pós-operatório, foi solicitada uma tomografia computadorizada (TC) de abdome, relatando ausência de vesícula biliar. Essa anomalia é rara e de difícil diagnóstico clínico, com sintomatologia semelhante à colelitíase em até 50% dos casos. Apesar dos avanços dos métodos de imagem para diagnóstico de doenças gastrointestinais, o diagnóstico de agenesia de vesícula ainda é por laparotomia, o que justificam os esforços para implementar métodos diagnósticos pré-operatórios de maior sensibilidade.

**Unitermos:** Agenesia, Vesícula Biliar, Colecistectomia.

### SUMMARY

The authors report a case-agenesis of vesicle. Patient, 33 years, female, with pain type colic hypochondrium right, for 3 years. Based on history and examination, the ultrasound (US) of the abdomen showed presence of echogenic images with acoustic shadow later in the topography of gallbladder US, indicating the

cholecystectomy. During laparotomy, has been noted complete absence of gallbladder in its anatomy routine. At postoperative was requested a computed tomography (CT) of the abdomen, reporting absence of gallbladder. This anomaly is rare and difficult clinical diagnosis, with similar symptom to cholelithiasis in up to 50% of cases. Despite the progress of imaging methods for diagnosis of gastrointestinal diseases, the diagnosis of agenesia of vesicle is still by laparotomy, which justifying efforts to implement diagnostic methods pre-op for greater sensitivity.

**Keywords:** Agenesia, Gallbladder, Cholecystectomy.

### INTRODUÇÃO

Agenesia de vesícula é uma rara condição que resulta de defeito no desenvolvimento do broto ventral a partir da parte mais caudal do intestino anterior na 4ª semana da vida intrauterina<sup>1</sup>.

O primeiro relato na literatura mundial foi descrito em 1702 por Bergman<sup>2</sup>. Essa anomalia ocorre em 13 a 65 pessoas em uma população de 100.000. A relação homem-mulher é de 1:1, ainda que seu diagnóstico se dê com uma relação 1:3 devido a um maior número de cirurgia de via biliar em mulheres<sup>1</sup>.

Em 23-50% dos casos apresenta sintomatologia indistinguível de quadros de cólicas biliares, conduzindo,

**1.** Doutor em Cirurgia Gastroenterológica pela UNIFESP. Chefe da Clínica Cirúrgica da Universidade de Uberaba - UNIUBE, Uberaba, MG, Brasil. **2.** Graduado pela UFTM. Cirurgião Coloproctologista da Universidade de Uberaba - UNIUBE, Uberaba, MG, Brasil. **3.** Acadêmicos do sexto ano de medicina da Universidade de Uberaba - UNIUBE, Uberaba, MG, Brasil. **Endereço para correspondência:** Ricardo Pastore - Rua Getulio Guarita, 01 - Abadia - Uberaba/MG - CEP- 38022-150 / e-mail: rlpastore@terra.com.br. **Recebido em:** 20/06/2009. **Aprovado para publicação em:** 30/10/2009.

na maioria das vezes, a intervenções desnecessárias. A sintomatologia inclui sintomas biliares, dor na região superior direita do abdome, dispepsia, cólica biliar e, algumas vezes, icterícia. A dor no quadrante superior direito tem sido atribuída à discinesia biliar - isto tem sugerido que a agenesia de vesícula reflete a condição pós-colecistectomia, que é conhecida por predispor à discinesia de vesícula. Além disso, essa discinesia biliar, é oriunda de forte contração da musculatura esfíncteriana retrógrada da ampola comparada com sujeitos normais, promovendo dilatação do ducto biliar comum e estase biliar, o que predispõe ao desenvolvimento de cálculo biliar. Em cerca de 18% a 50% dos pacientes com agenesia ocorre coledocolitíase, manifestando-se inicialmente como icterícia<sup>3</sup>.

O diagnóstico por imagem é controverso, a US pode demonstrar uma vesícula contraída e com cálculos, enquanto a TC abdominal pode fornecer um diagnóstico errôneo de colecistite alitiásica. A colangiografia por RM permite uma visualização excepcional das vias biliares com altas taxas de sensibilidade e especificidade, podendo ser considerada padrão-ouro no diagnóstico de agenesia de vesícula biliar<sup>4</sup>.

## RELATO DE CASO

Mulher de 33 anos, branca, viúva, do lar, chega ao ambulatório queixando-se de dor tipo queimação há 3 anos, em região epigástrica, de fraca intensidade, que piora com alimentos ácidos.

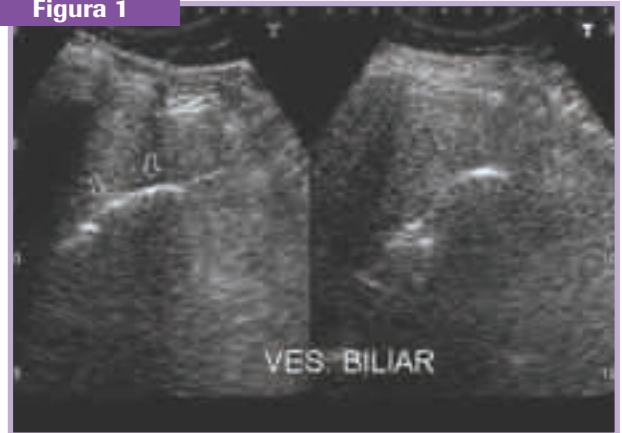
Desde então, a dor vem evoluindo, passando a ser de forte intensidade, irradiando para hipocôndrio direito, sem fator de melhora e piorando com a ingestão de alimentos colecinéticos.

Há 4 meses passou a apresentar sensação de plenitude gástrica e episódios de vômitos com conteúdo bilioso pós-prandiais (aproximadamente 2 vezes por semana).

Ao exame físico, encontrava-se em bom estado geral; aparelho respiratório com murmúrio vesicular presente e sem ruídos adventícios com 16 irpm; aparelho cardiovascular rítmico com FC 88 bpm e PA 140x100 mmHg; abdome globoso, RHA presentes e normais, flácido, fígado palpável a 2cm do rebordo costal direito, palpação profunda dolorosa em flanco direito e região epigástrica.

Na ocasião, foi solicitado um ultrassom de abdome superior (Figura 1).

Figura 1

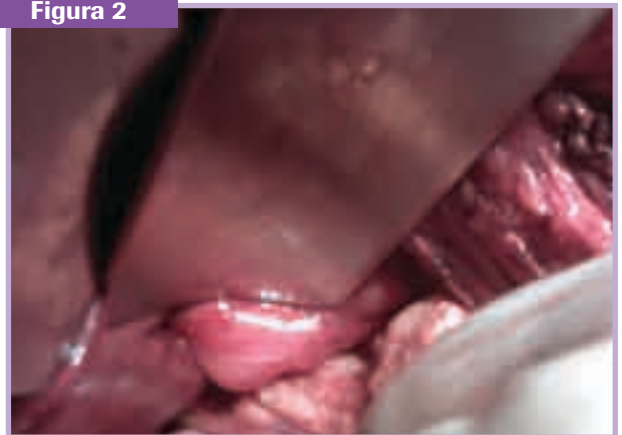

Evidenciou-se ausência de dilatação de vias biliares intra e extra-hepática, e a presença de imagens fortemente ecogênicas, com sombra acústica posterior, imóveis, na topografia da vesícula biliar (sugestivo de colelitíase), preenchendo toda a vesícula.

Com a análise do quadro clínico e dos exames complementares, optou-se pela colecistectomia. Durante a laparotomia, notou-se a ausência de vesícula biliar em sua anatomia usual (Figura 2).

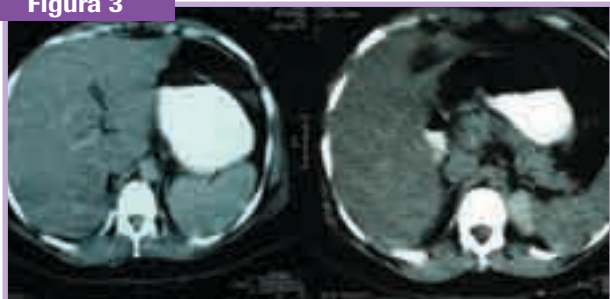
Questionou-se, então, a possibilidade de *situs inversus* com a vesícula localizada no lobo esquerdo, porém não foi evidenciado nenhum sinal da vesícula biliar, sugerindo tratar-se de um caso de agenesia de vesícula biliar. Na ocasião, optou-se por não realizar colangiografia intra-operatória, o que poderia levar aumento na morbidade devido ao risco de coleperitônio.

Figura 2



No primeiro dia pós-operatório, foi solicitada uma TC de abdome (Figura 3), evidenciando presença de nefrolitíase à direita e ausência de vesícula biliar.

**Figura 3**



No terceiro dia pós-operatório, a paciente queixava-se de dor intensa, tipo queimação, na ferida cirúrgica com drenagem de grande quantidade de secreção serossanguinolenta, além de distensão abdominal e parestesia no andar superior do abdome. Ao exame físico, encontrava-se hemodinamicamente estável, com abdome globoso, distendido, presença de ferida operatória em hipocôndrio direito de aproximadamente 10cm, sem sinais flogísticos, com drenagem de secreção hialina de moderada quantidade. Após drenagem do seroma na ferida cirúrgica, com saída de pequena quantidade de secreção sero-hemática, foi prescrito ciprofloxacino 500mg de 8 em 8 horas, por 7 dias para uso domiciliar. Após a ocasião, a paciente abandonou o acompanhamento no nosso serviço.

## DISCUSSÃO

A agenesia de vesícula é uma anomalia rara, de difícil diagnóstico clínico, com sintomatologia semelhante à colelitíase em até 50% dos casos.

Em até 65% dos casos, está associada a outras malformações congênicas (cardiovasculares, gastrointestinais e genitourinárias). Dessa forma, questiona-se a tendência de familiares desenvolverem essa anomalia e a necessidade de investigação dos mesmos com exames complementares<sup>3</sup>.

Apesar dos avanços dos métodos de imagem para diagnóstico de doenças gastrointestinais, o diagnóstico de agenesia de vesícula ainda é por laparotomia. O cirurgião deve confirmar a agenesia pelo exame completo do local mais comum de vesícula ectópica e pelo uso da colangiografia intra-operatória.

Atualmente, somente achados durante a colangiografia podem ser considerados como diagnóstico de agenesia de vesícula<sup>3,5</sup>.

## CONCLUSÃO

Agenesia de vesícula é uma condição congênita de rara incidência, cujo diagnóstico definitivo só é possível durante o ato cirúrgico. Esta condição está frequentemente associada a outras malformações congênicas que devem ser investigadas no seguimento do paciente. No caso descrito, isso não foi possível pelo abandono do acompanhamento pelo paciente.

## REFERÊNCIAS

1. Peloponissios, N; Gillet, M; Cavin, R; Halkic, N; Agenesis of the gallbladder: a dangerously misdiagnosed Malformation; Canadian medical association can j surg, vol. 51, no. 1, february 2008.
2. Gerwig, W; Countryman, K; Gomez, AC; Congenital absence of the gallbladder and cystic duct: "Report of six cases". Read at the annual meeting of the halsted society, minneapolis, minn.,September 17-19, 1959.
3. Kabiri, H; Domingo, O; Tzarnas, C; Agenesis of the gallbladder. Current surgery. 2006.
4. Colsa, DS; Medina, A; Higuera, Q; Sánchez, MS; Díaz, DP; Fuentes, T; Agenesia de vesícula biliar: diagnóstico de um caso sin intervención quirúrgica. Revista Española de Enfermedades Digestivas.Vol. 98, n° 12, pp. 964-968, 2006.
5. Piero MA; Fisichella, AS; Carlo, I; Greca, G; Russello, D; Latteri, F; Isolated agenesia of the gallbladder: report of a case. Surg today (2002) 32:78-80.