

## Lesões de Cameron

### Lesions of Cameron

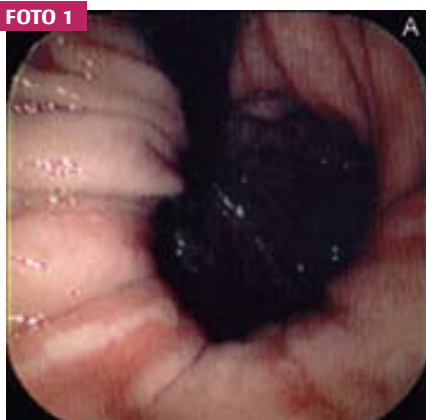
JOSÉ AUGUSTO DE ARAÚJO PIRES, MAURO DE DEUS PASSOS, JUSCELINO NUNES VIDAL, ALEXANDRE FONTOURA BEZERRA  
INSTITUIÇÃO: SERVIÇO DE GASTROENTEROLOGIA DO HOSPITAL UNIVERSITÁRIO DE BRASÍLIA - BRASÍLIA-DF

### COMENTÁRIOS

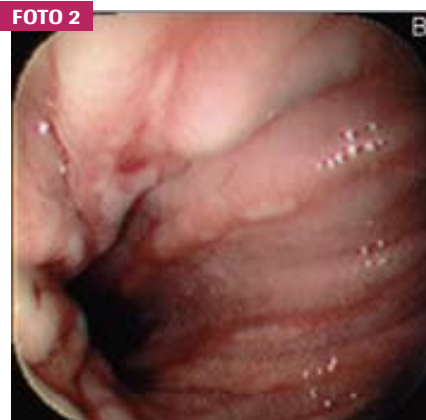As lesões de Cameron são uma causa pouco comum e esquecida de hemorragia digestiva, com consequente anemia ferropriva. Ocorrem em pacientes com hérnia hiatal, sendo vistas em 5,2% dos pacientes com esta condição que são submetidos a estudo endoscópico do trato digestivo alto. Estão situadas na porção distal ou no ístmo do segmento gástrico herniado, ao nível do pinçamento diafragmático. Historicamente, as lesões de Cameron foram descritas como causa de sangramento gastrointestinal crônico e anemia ferropriva. Devido ao movimento da porção herniada do estômago para dentro e fora do tórax, também são conhecidas como *riding ulcers* (úlceras "flutuantes"). Pacientes com lesões Cameron tendem a ser do sexo feminino e mais idosos.

### RELATO DE CASO

Paciente de 79 anos, encaminhada ao Serviço de Gastroenterologia do Hospital Universitário de Brasília, com história de anemia ferropriva para investigação de possível sangramento digestivo alto.



(A) Erosões curtas, enantematosas e recobertas por fibrina esbranquiçada, situadas no segmento gástrico herniado.



(B) Pequena úlcera rasa, fusiforme, com fundo fibrinoso esbranquiçado com diminuto coágulo no seu centro.

**Endereço para correspondência:** e-mail: eduardoghdemoura@gmail.com. **Recebido em:** 04/01/2012. **Aprovação em:** 31/03/2012.